美容医療の基礎知識

第3回

二重まぶたと鼻の手術

大竹 尚之　Otake Naoyuki　医師　公益社団法人日本美容医療協会 監事

二重まぶたと鼻の手術は、美容外科手術の中で多くを占める代表的な手術です。眼瞼、鼻の形態を変化させることは顔全体に大きな変化をもたらします。手術の可能性だけではなく、手術の限界、患者の個人差、変化量、そして合併症とその対処法についても理解が得られるまで医師と話し合うべきです。しかし一度に多量の情報を与えられても、すぐにすべてを理解することは難しいものです。一般に一度に30分以上の話し合いはあまり意味がなく、私は外来として何回かに分けて話し合うようにしています。

二重まぶた手術

二重まぶたにする手術は明治末期に行われた記録があるほど歴史があります。まぶたを引き上げる眼瞼挙筋の末端と皮膚が付いていて、開眼する際に皮膚も引き込むのが二重まぶたです。それがない、いわゆる一重まぶたと比べ、目が大きく見え、多くの手術例があります。それを人為的に作成するための手術で、皮膚を切らない埋没式手術と切開する手術に大きく分けられます。

●埋没式二重形成（写真1）

切らずに行う手術として認識されています。実際は糸の結び目を移入させるために小さな切開を行うこともあります。皮膚側から刺入して、皮下と挙筋の縫合後、その結び目を刺入した穴から皮下に埋没させるのが原理ですが、その方法には大変多くのバリエーションと各医師の工夫があります。また結膜側から刺入する方法もあります（図1）。

図1　埋没式

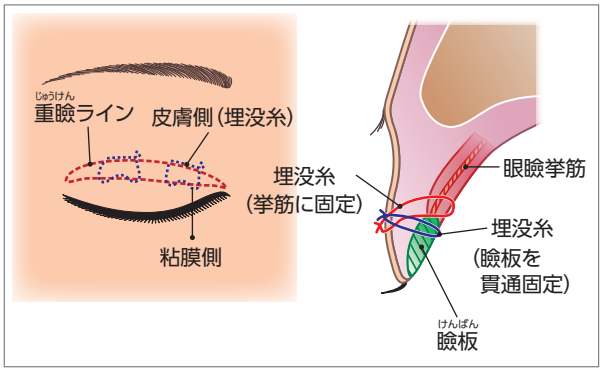

写真1　埋没式二重形成の例

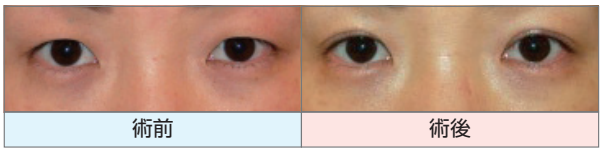

元々手術侵襲が少ないため術後の腫脹が少なく、すぐに社会復帰できるため大変多く行われています。

平均的な二重を形成するには向いていますが、幅の広い二重形成や腫れぼったく厚いまぶたには向いていません。まぶたの厚い人は二重が自然消失する頻度が高くなりますし、基本的には非吸収糸を用いますが、まぶたをよくこする人は、埋没糸が露出し感染するリスクがあります。また霰粒腫（ものもらい）と区別できない皮下腫瘤を作ることもあります。

●皮膚切開、皮膚切除する二重形成術

想定した二重線を切開して眼瞼挙筋腱膜を確認して二重線を固定します（図2）。一重まぶた特有の過剰な皮下組織の減量や、余剰皮膚の切除などが行われますので、解剖学的には論理性

図2 切開式

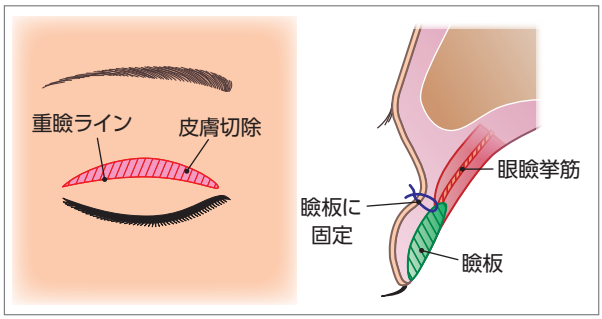

図3 二重幅の設定

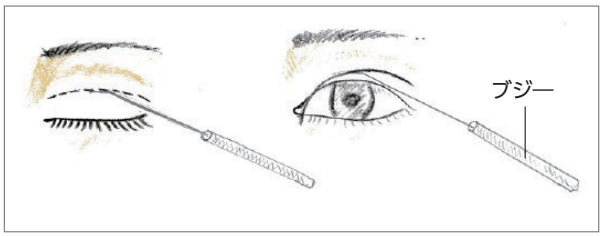

写真2 皮膚切開、皮膚切除する二重形成術の例

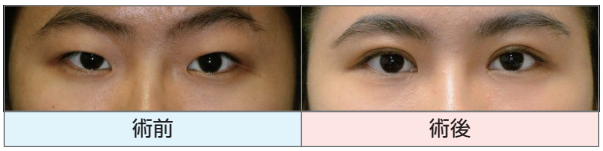
術前　術後

写真3 眼瞼挙筋前転法の例

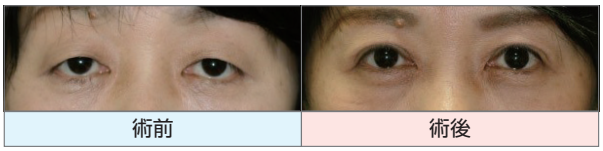
術前　術後

写真5 鼻背隆鼻術の例

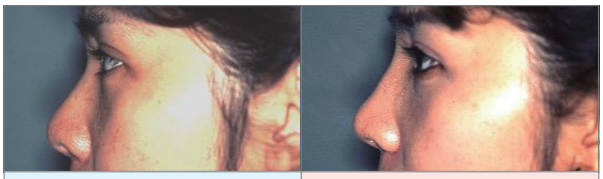
術前　術後

を持った手術といえます(写真2)。

二重幅の設定は術前にブジー(医療器具)などを当てて決めますが(図3)、個人の解剖学的特性から大きく外れた設定は大変不自然な結果となります。眼瞼下垂症の眼瞼挙筋前転法も同じ術野です(写真3)。

病的な状態を改善する保険診療の手術よりも、形態目的の美容外科手術のほうが大変な熟練を要することになります。血腫や感染など初期に表れる合併症のリスクのほか、手術痕が目立つ、左右差などの形態的なリスクが数カ月後に表れることもあります。

そのため、一般的に、最初は埋没式で手術を行い、二重が不安定で取れてしまったら切開手術を行う傾向が強いと感じます。

●二重まぶた手術のコスト

手術コストは自由診療ですので、特に決まりはありません。埋没式は10万円前後、切開手術は保険診療の眼瞼下垂症手術を参考に25万円から60万円程度が一般的ですが、再手術など、難易度に応じて加算されることもあります。術前に提示された金額を、よく検討する必要があります。

鼻の手術

大正時代、梅毒性鞍鼻(あんび)に対し象牙を削ったプロテーゼを入れた記録があります。その後しばらくは、鼻を高くする隆鼻術と骨を切って小さくする低鼻術(整鼻術)に二分されていましたが、最近30年くらいで鼻の手術は大きく進化し、骨や軟骨の操作によって細かく調整する、顔貌(ぼう)の一部として行われて、患者個人個人に合わせた手術が行われています。

●鼻背隆鼻術(びはい)(写真5)

鼻背(鼻筋)皮下に何らかのものを入れて高くする手術です。1958年から医療用のシリコン(写真4)が使われるようになりましたが、最近

写真4 医療用シリコン

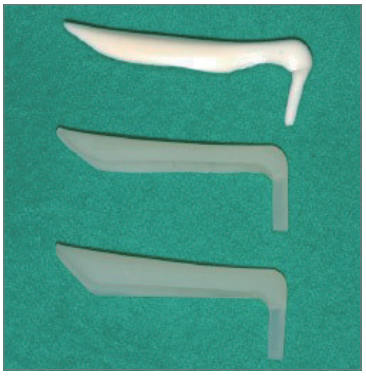

写真6 低鼻術、整鼻術（鼻骨骨切り術）の例

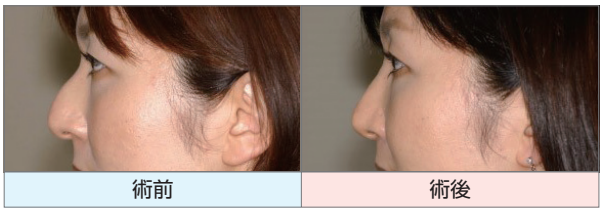

写真7 鼻中隔延長術、鼻尖形成術の例

では耳介軟骨や肋軟骨を移植して形態を整えることが普及してきました。自分の組織を移植する場合は物質としての安心感がありますが、大変高度な技術を要するものです。移植後しばらくして移植物が曲がるなどの変化もあります。そのため現在でもシリコンやゴアテックス®なども用いられています。しかしこれらは異物ですので、鼻の皮下に入れることは構造的に感染や露出するリスクが常にあります。

●低鼻術（整鼻術）（写真6）

欧米では鼻の手術のほとんどはこの手術ですが、東洋では多くはありません。鼻骨の突出部を切除してスムースな鼻背にし、鼻骨基部を切って中央に寄せて幅を縮小することが基本です。付随する軟骨の処理も行われます（図4）。

最近では隆鼻術と骨切りを組み合わせて行い大きな変化を求めるニーズも増えています。

●鼻尖、鼻柱、鼻翼の手術（写真7）

鼻先を細くする、延長するなどの施術で、多くは軟骨移植を伴いますので、綿密な計画と技術を要します。過剰な変化は形態的不満のみならず、術後の変形をきたします。鼻翼は過剰部分の切除が行われますが、左右差と目立つ瘢痕の問題があり、鼻孔内で行うなど工夫されつつあります（図5）。

図4 鼻骨骨切り術（低鼻術、整鼻術）

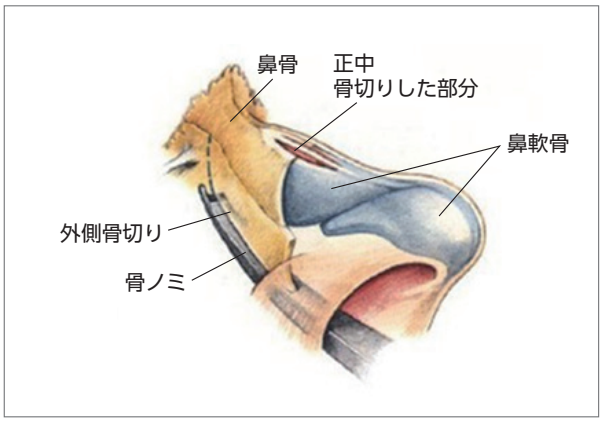

図5 鼻中隔延長術

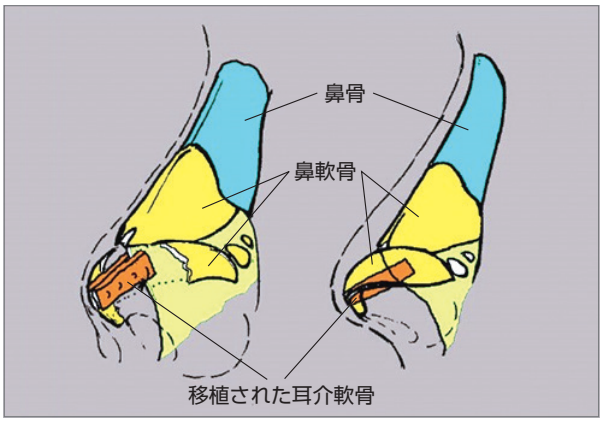

●鼻の手術の注意点、リスク

鼻の手術は感染などで変形や経年変化が出るおそれがあることが知られており、大きな手術ほど経過観察が重要です。また鼻の形態自体がデリケートで、元の鼻への形態不満が払拭されないことで満足度が低いことがあります。そのため複数回の手術や修正例が多く存在しています。また、鼻の形態に対する訴えに精神疾患が含まれていることは、多くの臨床経験上でも実感されていることです。

●鼻の手術のコスト

熟練を要するため高価格なものが多いですが、比較的簡単な手術では30万円くらいから、鼻骨骨切りや肋軟骨移植などを含めると数百万円と幅があります。最近では100万円から300万円くらいが平均帯と考えてよいと思います。